Aus dem Röntgeninstitut (Oberarzt Dr. A. Kohler)
der Chirurgischen Universitätsklinik München
(Direktor: Prof. Dr. G. Magnus).

Der isolierte Kreuzbeinbruch und seine Ausheilung

Inaugural-Dissertation

zur

Erlangung der Doktorwürde in der gesamten Medizin

verfaßt und einer

Hohen Medizinischen Fakultät der Bayerischen
Ludwig - Maximilians - Universität zu München

vorgelegt von

Ruben Schwemmlein

1939

Druckerei und Verlagsanstalt „Bayerland", Anton Steigenberger Dachau.

Referent: Oberarzt Dr. A. Kohler.

Tag der mündlichen Prüfung: 22. Januar 1940.

R. UNIV.
BIBLIOTHEEK
LEIDEN

In Dankbarkeit meiner lieben Mutter
und meiner lieben Frau
gewidmet.

Der
isolierte Kreuzbeinbruch
und
seine Ausheilung

Digitized by the Internet Archive
in 2026

https://archive.org/details/IA41554006_0151

Im Schrifttum ist nicht allzu viel über Kreuzbeinbrüche aufgezeichnet. Im Folgenden will ich eine kurze Zusammenfassung der wesentlichsten Gesichtspunkte geben.

Kreuzbeinbrüche sind sehr selten. Trotzdem finden wir im Schrifttum schon ziemlich früh Aufzeichnungen über ihre Behandlung. In seinem Beitrag zum Studium der isolierten Kreuzbeinfrakturen berichtet ENGEL, daß die ersten Beobachtungen nach den Angaben MALGEIGNES und KUSMINS von dem großen byzantinischen Chirurgen und Geburtshelfer PAUL von AEGIŇA aus dem 7. Jahrhundert stammen. Der erste Bericht, der mir selbst zur Verfügung stand, findet sich in den, um 1700 ins Deutsche übersetzten „Medizinische, chirurgische und anatomische Schriften", von PAUL BARBETTE, wo es wörtlich lautet: „Eben dieses soll man auch verstehen von dem Bruch des heiligen oder großen Rückbeins (os sacrum) und des Guckguck-Beins (os coccygis), jedoch haben beyde Brüche noch dieses besonders, daß man die Finger in den Hintern stecken und sie also bequemlich wieder einrichten kann." Seit MALGEIGNE, der um 1850 das Studium der Kreuzbeinbrüche begründet hat, ist immer mehr Licht in deren Kenntnis geworfen worden, bis die Entdeckung der Röntgenstrahlen ihrer rechtzeitigen und erschöpfenden Diagnostik einen grundlegend neuen Weg eröffnet hat. War es doch bis dahin nur möglich, eine sehr beschränkte Anzahl aller Kreuzbeinbrüche (in der Hauptsache Quer- und Schrägbrüche mit starker Dislokation) mit Hilfe der rektalen Untersuchung festzustellen.

Die Einteilung der Kreuzbeinbrüche geschieht nach deren Entstehungsmechanismus. Sie treten auf:

1. als direkte Brüche durch einen Fall oder eine andere von rückwärts her einwirkende Gewalt, durch die das Kreuzbein meistens quer unterhalb der Articulatio sacro iliaca abgebrochen wird; es kann aber auch ohne weitere Dislokation durch ein System von Sprüngen in mehrere Teile zerlegt sein (MICHAELIS);

2. als indirekte Brüche in der Art, daß eine von oben kommende Kraft durch Vermittlung der überdehnten Wirbelsäule und gleichzeitig fixiertem Becken das keilförmige Kreuzbein nach vorne und

abwärts zwischen die beiden Darmbeine hineinpreßt; dann entstehen Vertikalbrüche durch die Massa lateralis ein- oder doppelseitig (LUDLOFF).

Dabei gehören die ersteren in die größere Einheit der Beckenrandbrüche, die letzteren entsprechen im allgemeinen derjenigen der Beckenringbrüche.

Um uns die Häufigkeit der Kreuzbeinbrüche besser vergegenwärtigen zu können, betrachten wir uns zunächst die der Beckenbrüche. Es konnten GOLEBIEWSKI unter 3972 Verletzungen 1 Beckenbruch (0,025%), STEINTHAL unter 9100 Verletzungen 5 Beckenbrüche (0,05%) und unter seinem klinischen Material innerhalb von 5 Jahren unter 1026 Knochenbrüchen 18 Beckenfrakturen (1,6%) feststellen. So gering ist die Zahl der Beckenbrüche; die Kreuzbeinbrüche nehmen davon wiederum nur einen kleinen Bruchteil ein, wie MATTI aus 3 Zusammenstellungen mit 204 Fällen nachweisen konnte. Die Aufteilung war folgende:

Schambein	99	
Darmbein	52	
Sitzbein	29	
Pfanne	13	
Kreuzbein	8	
Steißbein	3	Frakturen.

Diese geringe Beteiligung des Kreuzbeins an den Beckenbrüchen entspricht ziemlich genau der Aufzählung WESTERBORNS, der unter 491 Frakturen der einzelnen Beckenknochen bei 232 Kranken 37 Kreuzbeinbrüche fand.

Was die Häufigkeit der verschiedenen Frakturmöglichkeiten des Kreuzbeins selbst betrifft, so hat ENGEL unter 82 isolierten Kreuzbeinbrüchen folgende Aufteilung gefunden:

Querbrüche	49
Längsbrüche	15
multiple und Splitterbrüche	13
Schrägbrüche	3
Pfählungsbrüche	2.

Außerdem gibt es noch Abbrüche von Dornfortsätzen des Kreuzbeins durch direkte Gewalt, die aber praktisch unwichtig sind (Stolper) und Frakturen des freien Kreuzbeinrandes durch Anspannung der Ligamenta tuberoso-spinoso-sacro-iliaca.

Bei 14, der von ENGEL angegebenen Fällen war das Geschlecht nicht erwähnt, an den übrigen waren

42 Männer und
26 Frauen beteiligt.

Die größere Zahl der Männer resultiert aus der erhöhten Unfallgefahr, der sie in ihrem Beruf ausgesetzt sind. Es handelt sich meistens um Arbeiter und Handwerker, vor allem Dachdecker, Maurer und Zimmerleute.

Das durchschnittliche Alter ist das 35. Lebensjahr.

Zum besseren Verständnis der Aetiologie teilen wir das Kreuzbein, wie es SALOTTI getan hat, nach 3 Gesichtspunkten ein und betrachten es:

1. als selbständigen, isolierten Knochen.
2. als Bestandteil des Beckenringes,
3. als Bestandteil der Wirbelsäule.

Zur ersten Gruppe zählen die meisten isolierten Brüche, die durch eine direkte Gewalteinwirkung entstehen; entweder durch Sturz, wobei das Gesäß auf eine harte Unterlage (Stein, Kante, harter, ebener Boden) aufschlägt, oder auch sehr selten durch einen Schlag von hinten auf das Kreuzbein (Hufschlag). Es handelt sich bei diesen Frakturen meistens um Quer-, seltener um Schräg- oder Splitterbrüche, die ihren Sitz bevorzugt in Höhe des 3. und 4. Sakralwirbels haben, also an der Stelle der stärksten Kreuzbeinkonvexität. Hier ist erwähnenswert, daß bei Fall auf das Gesäß ein im jugendlichen Alter oder in Gravidität befindliches Becken die Gewalt des Sturzes abschwächen und dadurch einen Bruch verhindern kann. Wir sehen dann öfter eine Luxatio sacro coccygea (SANTORSOLA).

Als Bestandteil des Beckens gewertet, bricht das Kreuzbein meist nach schweren Verletzungen, durch Sturz aus großer Höhe, Ueberfahren- oder Eingeklemmtwerden. Es kommen vor allem seitliche Beckenpressungen in Betracht, wobei es zu Vertikalfrakturen durch die Foramina sacralia oder durch einen oder beide Kreuzbeinflügel und fast immer zu gleichlaufenden Scham- und Sitzbeinbrüchen kommt. Hierher gehören auch die von STOLPER sobenannten Pufferbrüche des Beckenrings.

Bei antero-posteriorer Gewalteinwirkung auf das Becken kann nach SALOTTI außer einem Kreuzbeinlängsbruch auch eine Lösung der Symphysis sacro-iliaca ein- oder doppelseitig eintreten. STOLPER aber behauptet, daß es eine reine Luxation des Kreuzbeines oder Darmbeines in dem Sinne, daß genau in den Symphysenlinien eine Verschiebung stattfände, nicht gibt. Man könnte nur von einem Luxationsbruch sprechen.

Frakturen des Kreuzbeins als Teil der Wirbelsäule erfolgen nach dem indirekten Entstehungsmechanismus nach LUDLOFF, wie oben angeführt. Oder sie entstehen nach Fall auf Knie und Füße, wobei es zu Längsfrakturen mit Einrammen der Kreuzbeinmitte in den Rest des Kreuzbeins und mit begleitenden Verletzungen des 5. Lendenwirbels kommt (SALOTTI).

Die Diagnose der Kreuzbeinbrüche bietet auch heute, trotz der fortgeschrittenen Technik der Röntgendiagnostik, oft genug noch große Schwierigkeiten. Mit ihnen wollen wir uns aber später etwas eingehender befassen. Früher war das einzige Mittel zur Erkennung dieser Frakturen die rektale Untersuchung. Schon BARBETTE empfiehlt sie in seinen „Schriften". Jedoch konnten auf diese Weise nur Brüche mit starker Dislokation festgestellt werden, ganz abgesehen davon, daß nur die untersten Kreuzbeinabschnitte gefühlt werden konnten. Alle anderen, zumal wenn sie von Beckenbrüchen begleitet waren, wurden fast immer übersehen und als Kontusionen oder Prellungen gedeutet, wenn sie nicht überhaupt erst bei der Sektion festgestellt wurden.

Solange es sich nur um Brüche mit keiner oder geringer Verschiebung handelt, ist die Erkennung in vielen Fällen recht schwierig. Immerhin hilft uns eine Reihe von Symptomen die Diagnose sichern: meistens finden wir sofort nach dem Sturz auftretende, nach den Glutaeen bzw. Oberschenkeln ausstrahlende, heftige Schmerzen, weniger häufig Obstipations- und Defäkationsbeschwerden, in sehr vielen Fällen ein Hämatom in der Kreuzbeingegend. Dessen Fehlen darf uns aber nie verleiten, eine Fraktur auszuschließen, weil es in der Tiefe versteckt bleiben, oder sich ins Becken ergießen kann (LUDLOFF).

Aeußere Palpation hat wenig Erfolg, eher ist eine Druckschmerzhaftigkeit nachzuweisen. Auffallende Beweglichkeit und Krepitation finden wir nur selten, da die Bruchstücke durch die starken Bänder und Faszien, sowie durch Periost und Muskelschichten festgehalten werden.

Leichter fällt uns die Diagnose schon bei isolierten Längsbrüchen, die den ganzen Beckenring durchsetzen. Hier helfen uns verschiedene Kennzeichen weiter:

1. Positives Trendelenburg'sches Phänomen: dieses betrachtet LUDLOFF als das Kardinalsymptom für die vertikalen Kreuzbeinfrakturen in der Nähe der Synchondrose.
2. Auskultationsbefund: LUDLOFF wendet diese Methode so an, daß er während des Erhebens des rechten und linken Beines beim Aufsetzen des Schlauchhörrohres deutliches Knirschen und Krachen auf der verletzten Seite hört.

3. Die Kreuzbeinwage: ISELIN gibt an, daß die Verkürzung einer Hälfte des Wagebalkens (Verbindung der beiden seitlichen Ecken der Michaelis'schen Raute) auf einen Bruch des Kreuzbeins oder eine Luxation des Darmbeins schließen läßt. Diese Methode kann aber nur bei Frauen zur Zufriedenheit angewendet werden, da nur ihnen die Michaelis'sche Raute in ihrer charakteristischen Form eigen ist.
4. Asymetrien des Beckens, Verminderung der physiologischen Lendenlordose, leichte Skoliose der unteren Lendenwirbelsäule, abnorme Spannung des Musculus erector trunci und in veralteten Fällen Atrophien eines Beines oder einer Gesäßhälfte (LUDLOFF).
5. Seitliche Kompression des Beckens ruft an der Bruchstelle heftige Schmerzen hervor.
6. Ganganomalien (Hinken, Wiegen und Wanken).

Fehldiagnosen, unvollkommene und verspätet gestellte Diagnosen sind im Schrifttum eine ganz Menge beschrieben, vor allem in Fällen, wo schwere Nebenverletzungen das Krankheitsbild beherrscht haben. Manchmal ist, wie schon erwähnt, erst bei der Sektion zufällig der alte Kreuzbeinbruch entdeckt worden.

Die Komplikationen bei Kreuzbeinbrüchen sind im wesentlichen:

1. Nervenstörungen,
2. Verletzungen von Blase und Mastdarm.

Zu 1. Nervenstörungen treten meistens sofort nach dem Unfall auf, selten erst nach Stunden oder Tagen und hängen nicht immer von der Schwere der Verletzung ab. Stärkere Störungen beobachten wir bei Verletzung der zwei ersten Kreuzbeinwirbel (HERZOG), Plexusläsionen insbesondere nach Bruch des Kreuzbein-Darmbein-Gelenkes (ORATOR).

a) Motorische Störungen der Beine und Neuralgien haben ihre Ursache in Durchblutung, Zerrung oder Zerreißung der sakralen Nervenwurzeln, wie sie vor allem nach Querbrüchen mit starker Dislokation erfolgen.

b) Sensible Störungen zeigen sich im allgemeinen früher als die motorischen, sie verschwinden auch bald wieder mit deren Ursache (Hämatom, Oedem) wie FEUZ nachweisen konnte. Auch Ischiasbeschwerden als Folge von Kreuzbeinbrüchen sind bekannt (LUDLOFF, ORATOR).

c) Blasen- und Mastdarmstörungen sind nach ENGEL unter 74 im Schrifttum gefundenen Fällen von Kreuzbeinbrüchen

20 mal beobachtet worden, von vorübergehenden bis zu den schwersten Schädigungen. STOLPER beschuldigt starke Blutungen in das Beckenbindegewebe, in den canalis sacralis und besonders in die Kreuzbeinkonkavität als Ursache für Blasenlähmung bzw. Harnverhaltung, STEINTHAL und BARTELS halten schon eine starke Beckenerschütterung für ausreichend. Von Seiten des Mastdarmes sind Sphinkterlähmungen und Verstopfungen als Folge von Paresen bekannt. ORATOR berichtet von einer Kranken, daß sie beim Stuhlgang mit dem Finger eingehen mußte, da sich der Sphinkter nicht von selbst öffnete.

d) Genitale Störungen treten auf in Form von Schmerzen an Glans und Urethra bei Erektion und Koitus (ENGEL). Weiter sind bekannt Verminderung oder Verlust von Orgasmus und Libido und völlige Impotenz, wie SALOTTI über einen Fall von Beckenbruch mit Kreuzbeinbruch in Höhe des 2. und 3. Sakralloches zu berichten weiß. WESTERBORN hat nach ENGEL einen ähnlichen Fall angeführt, wo es nach Fissuren im 3. und 4. Kreuzbeinwirbel zu einer nach wenigen Wochen verschwindenden Impotenz kam.

Zu 2. Verletzungen von Blase und Mastdarm sind selten. Nach STEINTHAL kann eine Blasenruptur außer bei Kreuzbeinbruch auch nach Zerreißung der Articulatio sacro iliaca erfolgen. Mastdarmverletzungen betreffen die Ampulle und finden sich namentlich nach Frakturen des linken Kreuzbeinflügels, können sich aber auch als quere Abreißungen des Mastdarms vom Analring darstellen (MATTI).

Im folgenden wollen wir uns die Bedeutung der Röntgenstrahlen für die Sicherung der Diagnose der Kreuzbeinbrüche etwas näher anschauen. Sie sind unbestritten das diagnostische Universalmittel, sicher und zuverlässig. Trotzdem stellt uns die Deutung des Röntgenbildes auch heute noch vor große Schwierigkeiten.

Nach MATTI besitzen 90% aller Menschen ungleiche Beckenhälften, bedingt durch leichte skoliotische Veränderungen der Wirbelsäule und verbunden mit kompensatorischer Abweichung des Kreuzbeins und Steißbeins; Anomalien, die besonders bei Bruch des Kreuzbein-Darmbein-Gelenkes zu berücksichtigen sind. Das Kreuzbein selbst neigt von Natur aus zu zahlreichen Abweichungen von der Norm und erschwert so im Verein mit seiner schiefen Einfügung zwischen die Darmbeine die Deutung des Röntgenbildes; ebenso die schräg von vorne außen nach hinten innen verlaufenden Synchondrosengelenkspalten, die bei dem Strahlengang von einem Punkt aus sich teilweise decken müssen. 4 kompliziert gebaute Flächen werden hier aufeinander projiziert, die Vorderfläche der Massa lateralis, die

mediale und laterale Gelenkfläche der Synchondrosis und die hintere Fläche des Darmbeins. Kein Wunder, daß nicht alle Bruchspalten deutlich sichtbar werden, besonders da oft die Dislokation derartiger Brüche, infolge des ausgedehnten Bandapparates, überhaupt nicht groß ist. Hinzu kommt, daß Brüche der spongiösen Massa lateralis sich später durch die geringe Kallusbildung wenig verraten. Dem widerspricht kaum der Bericht JENSENS, daß Fissuren manchmal erst durch beginnende Kallusbildung nachgewiesen werden können. Eine weitere Schwierigkeit bildet die Ueberlagerung des Kreuzbeins mit Faeces und Darmgasen. Diese Umstände machen die Deutung des Röntgenbildes manchmal geradezu unmöglich und erfordern nach gründlicher Vorbereitung weitere Aufnahmen.

Bei der Röntgendiagnose der Vertikalfrakturen fordert LUDLOFF auf, ganz besonders auf den Kantenverlauf des Hiatus canalis sacralis, auf die lateralen Kanten des Kreuzbeins und die Ränder der Kreuzbeinlöcher zu achten. Oft verrät nur ein kleiner einspringender Winkel an beiden oder einer Kante die Fraktur und Abknickung des unteren Kreuzbeinendes. Glücklicherweise hilft dann oft die Auskultation und die Untersuchung in Narkose den Röntgenbefund bestätigen.

Im folgenden seien einige besondere Einstellungen erwähnt, die SALOTTI zur besseren Röntgendiagnose angegeben hat:

1. Für die obere Sakrumhälfte den Strahl durch das um 40 Grad geneigte Becken zielen.
2. Für die untere Hälfte des Sakrums wird auf die Raphe perinei zentriert, bei einem Beckenneigungswinkel von 45 Grad.
3. Die vordere Begrenzung der Fascies articularis wird deutlich bei einer Beckenneigung sagittal um 30 Grad, transversal um 25 Grad, mit Einstellung des Mittelstrahles zweifingerbreit innerhalb der Spina iliaca ant. sup.
4. Die hintere Begrenzungslinie erkennt man am besten bei posteroanteriorer Einstellung einfingerbreit innerhalb der Spina iliaca post. sup. bei um 15 Grad nach außen geneigtem Becken.

DRÜNER hält das sagittale Stereogramm allein für völlig ausreichend, selbst die schwierigsten Aufgaben zu lösen.

In neuester Zeit versucht man durch Einführung der beweglichen Lamellenblende mit Zeitaufnahme dieses schwierige anatomische Gebiet den Röntgenstrahlen noch besser zu erschließen. Es werden zwar sehr gute, wenig verschleierte Bilder erzielt, es kann aber immer nur ein kleiner Abschnitt klar und übersichtlich auf den Film gebracht werden. Auch bei Verwendung der Rasterblende setzt die vorteilhafte,

enge Einblendung gebieterisch vorherige Durchleuchtung und Fixierung des Bildausschnittes voraus. In Umgehung dieser unvollkommenen Aufnahmeverfahren hat KAUFMANN Schräglagerung in 45 Grad vorgeschlagen, wobei wesentlich ist, daß der Kranke mit dem Unterbauch auf einer Rolle von 25 cm Durchmesser und 30 cm Breite aufliegt. Es schließt sich so das Kreuzbein der nunmehr gestreckten Lendenwirbelsäule gerade an und es wird dadurch ein größerer, schärferer Bildausschnitt mit geringerer Verzerrung der Körperteile erreicht.

Voraussetzung für alle Aufnahmeverfahren ist eine gründliche Vorbereitung der Kranken, damit Faeces und Darmgase die Deutung des Bildes nicht unnötig erschweren oder ganz unmöglich machen. In allen Fällen eines unsicheren Befundes fordert LUDLOFF auf, mehrere Aufnahmen in verschiedenen Lagen anzufertigen und nur den positiven Befund anzuerkennen.

Die Bewertung der Kreuzbeinbrüche richtet sich ganz nach deren Sitz, denn dem Kreuzbein kommt ja trotz seiner anatomischen Einheit eine doppelte, dem oberen und unteren Abschnitt entsprechende Leistung zu (HERZOG). Infolge der physiologischen Beckenneigung verläuft die Schwerlinie des Körpers beim Stehen und Sitzen nicht durch das ganze schräg gestellte Sakrum, sondern nur durch dessen 2 obere Wirbel. Dementsprechend muß ein Bruch an dieser Stelle zu schwereren, im unteren Kreuzbeinabschnitt zu leichteren Erscheinungen führen.

Die Therapie hat, abgesehen von einem schonenden Transport, bei einer genauen Untersuchung auf Nebenverletzungen, besonders der Lendenwirbelsäule zu beginnen. FEUZ beweist an 2 Fällen, wovon ich den einen anführen will, wie nötig dies ist:

Ein 60jähriger Kranker erlitt einen Schrägbruch des 4. Kreuzbeinwirbels. 5 Monate nach seiner Entlassung kommt er wegen Steifigkeit der Hals- und Lendenwirbelsäule zur Nachuntersuchung, wo eine Verletzung des 5. Halswirbels und ein Stauchungsbruch des 2. Lendenwirbels festgestellt wird.

In der Regel genügt Bettruhe. Lichtbogen und Massage sorgen für schnellere Resorption des Ergusses, Abführmittel für leichtere Defäktion. Später schließt sich medikomechanische Behandlung an. Bei starker Dislokation muß rektale Reposition versucht werden; gelingt sie nicht, oder bestehen schwere Nervenstörungen, dann ist der operative Eingriff angezeigt. Verschraubung, Drahtnaht, Resektion, Entfernung von Fragmenten sind im Schrifttum angeführt (MATTI-BARDELEBEN). — Bei statischen Störungen hat LUDLOFF ein gutsitzendes Stützkorsett angewandt.

Die Dauer der Behandlung richtet sich ganz nach Schwere und Sitz der Fraktur und nach den Nebenverletzungen. Ein isolierter Kreuzbeinbruch ist im allgemeinen in 3—6 Wochen ausgeheilt, in Gesellschaft eines Beckenbruches in höchstens 3 Monaten. Wie ENGEL berichtet, hat WESTERBORN auch eine Reihe von Kranken ambulant behandeln können.

Die Prognose der Kreuzbeinbrüche ist im Durchschnitt günstig. Es sind wohl Beispiele in der Literatur bekannt, wo einfache Fissuren noch jahrelang starke Schmerzen vor allem beim Bücken und Aufrichten verursacht haben (STEINTHAL), andererseits haben aber schwere Fälle zur völligen Wiederherstellung geführt. Ungünstiger sind Brüche mit beträchtlicher Dislokation, denn sie machen den Kranken lange Zeit berufsuntätig, am schlechtesten aber multiple und Splitterbrüche, unter denen nach ENGELS Zusammenstellung von 13 Fällen 7 tödlich geendet sind. Im ganzen haben unter 92 von ihm im Schrifttum gefundenen Kreuzbeinbrüchen 16 tödlichen Ausgang.

Bei Nervenstörungen ist die Restitution ad integrum sehr häufig, es können jedoch als Folge ständigen Drucks neugebildeter Kallusmassen auf die Nerven langdauernde Neuralgien entstehen. Bei Mitbeteiligung des Steißbeins verursachen Kreuzbeinbrüche des öfteren Coccygodynien, die nicht selten erst durch operativen Eingriff (Resektion) beseitigt werden.

ENGEL erwähnt, daß Kallusmassen als Geburtshindernisse eine gewisse prognostische Bedeutung hätten und führt DAVID und HIRST als Autoren an. DAVIDS Beobachtung ist 1846 veröffentlicht und stand mir leider nicht zur Verfügung. Bei Hirst handelt es sich um eine falsche Uebersetzung von seiten ENGELS, da er HIRSTS Vermutung als Tatsache verwertet. Im Gegensatz dazu sollen jedoch HORWITZ und WESTERORN nach isoliertem Schrägbruch in einem Fall 6, im anderen Fall 2 komplikationslose Geburten beobachtet haben.

Kallusbildung nach Kreuzbeinbrüchen wurde unter anderen von STOLPER viel beobachtet, während LUDLOFF glaubt, daß sich wegen des spongiösen Baues des Kreuzbeins nur wenig bilden kann.

Anschließend will ich zur Beschreibung meiner eigenen Fälle übergehen, wobei ich die interessantesten näher ausführen will.

Fall 1.

Vorgeschichte: M. J., 51 jähriger Fuhrmann, wurde am 17. 8. 34 von einem Auto angefahren und auf die Straße geschleudert. Er kam dabei unter das Auto zu liegen und hielt sich an der Vorderachse fest.

Auf diese Weise wurde er noch ein Stück mitgeschleift, sodaß das Gesäß dauernd auf dem holprigen Pflaster aufstieß. Er hatte sofort sehr starke Schmerzen im ganzen Beckenbereich und am Gesäß, war aber nicht bewußtlos. Das Aufstehen war unmöglich; er wurde vom Sanitätsauto in die Klinik gebracht.

Allgemeinbefund: mittelgroßer, wenig kräftiger Mann in mittlerem E. Z. Innere Organe o. B.

Oertlicher Befund: die Gegend des ganzen Gesäßes ist stark druck- und klopfschmerzhaft. Die Haut ist an beiden Gesäßbacken in weiter Ausdehnung abgeschürft, die Subcutis liegt frei. Pararektal zeigt sich eine 10 cm lange Wunde, die vom After abwärts zieht und 4 cm in die Tiefe geht. Der Sphinkter ist teilweise zerrissen. Die Beine können nur wenig unter Schmerzäußerung bewegt werden. Sehr starker Stauchungsschmerz am ganzen Becken und am Kreuzbein, stärkerer Druckschmerz über der Spina iliaca ant. sup. sin.; Schockzustand.

Klinische Diagnose: Kreuzbeinbruch, Verdacht auf Beckenbruch.

Röntgenbefund (am 23. 8. 34): die Beckenübersichtsaufnahme läßt erkennen, daß die Spina iliaca ant. sup. sin. schalenförmig abgebrochen und um gut 2 Querfinger breit nach körperfern verschoben ist. Ferner erkennt man deutliche Konturunterbrechung in der rechten und linken Begrenzung des Kreuzbeins in Höhe des 3. Sakralloches mit fast quer verlaufender Aufhellungs- bzw. Strukturverwerfungslinie; Veränderungen, die auf Kreuzbeinbruch schließen lassen. — (Unvollkommene Spina bifida).

Behandlung: Wundversorgung, strenge Bettruhe, Lagerung auf Wasserkissen, Sitzbäder.

Verlauf: Der Kranke hat starke Schmerzen beim Stuhlgang; er bekommt alle 3 Tage Einlauf, worauf er sich wohler fühlt. Auch von seiten des Kreuzbeinbruches hat er starke Schmerzen. 4. 9.: fortschreitende Besserung, nur noch geringe Schmerzen, jedoch stärkere auf Druck über der abgebrochenen Spina. 1. 10.: Wunde noch nicht ganz verheilt; der Kranke steht auf, geht mit Stöcken, hinkt leicht, fühlt sich noch etwas matt. 6. 10.: Befinden hat sich weitgehend gebessert. Der Kranke hinkt leicht; nach dem Stuhlgang hat er noch Schmerzen im Rektum, dünnen Stuhl kann er nicht halten. Die Wunden neben dem After sind geheilt. Er wird heute in hausärztliche Weiterbehandlung mit 2 Stöcken entlassen.

NB: Nähere Angaben über Nervenstörungen liegen nicht vor.

Nach seiner Entlassung machen ihm Gehen, Stehen, Treppensteigen, Bücken und Sitzen noch Beschwerden; die Beine sind bleiern. Bis Frühjahr 1935 bekommt der Kranke warme Bäder, worauf

die Beschwerden allmählich verschwinden. 4½ Monate nach dem Unfall verrichtet er als Hilfsarbeiter leichte Arbeiten und ist 6 Wochen später wieder ganz leistungsfähig. Am 16. 4. 35 ist sein Gang fast normal, es besteht nur noch geringer Druck- und Klopfschmerz in der Kreuzbeingegend. Erst 1 Jahr nach dem Unfall fühlt er sich so sicher auf den Beinen, daß er sich auf sie verlassen kann.

Nachuntersuchung: 4½ Jahre nach dem Unfall ist der Kranke völlig beschwerdefrei; es besteht kein Druck- und Klopfschmerz. Nur bei Witterungsumschlag spürt er leichtes Ziehen im Kreuz. — Auf Befragen gibt der Kranke an, daß Erektion, Libido und Orgasmus nach dem Unfall fehlten und sich nach etwa 5 Wochen langsam wieder einstellten.

Fall II.

Vorgeschichte: F. F., 33 jähriger Monteur, stürzte am 28. 10. 38 aus ca. 1,50 m Höhe von einer Leiter, wobei er mit dem Gesäß auf eine Leitersprosse gefallen war. Er war kurze Zeit bewußtlos, hatte beim Erwachen sofort starke Schmerzen in der Streißbeingegend, konnte sich nur mit Mühe in die Knie erheben und verharrte so, die Arme auf eine Kiste gestützt. Da im Verlauf der nächsten 4 Tage die Beschwerden nicht nachließen, suchte er die Klinik auf.

Allgemeinbefund: mittelgroßer kräftiger junger Mann in gutem Allgemeinzustand; sonst o. B.

Oertlicher Befund: starker Druckschmerz im Bereich des Steißbeins und des rechten Sitzbeins. Ueber dem Steißbein geringes Hämatom.

Klinische Diagnose: Steißbeinbruch, Verdacht auf Sitzbeinbruch.

Röntgenbefund: das Kreuzbein ist an der Spitze etwa 1 cm oberhalb des Kreuzbein-Steißbein-Gelenkes quer durchbrochen. Das distale Bruchstück ist ½ cm nach einwärts gedrückt. Am Sitzbein ist keine Fraktur nachweisbar.

Behandlung: Bettruhe, Luftring, Spreukissen.

Verlauf: der Kranke hat starke Schmerzen im Kreuz und kann überhaupt nicht sitzen. 3. 10.: der Kranke bekommt plötzlich eiskalte Füße und Beine bis ans Becken. Er wird sofort in heiße Decken eingepackt, sodaß nach einigen Stunden dieses Kältegefühl verschwindet. In den folgenden Tagen lassen die Beschwerden allmählich nach; am 5. 11. kann er aufstehen und am 8. 11. gebessert aus der Klinik in ambulante Behandlung entlassen werden.

Während seines Aufenthaltes in der Klinik verursachte die Stuhlentleerung starke Schmerzen, die sich schon lange vorher ankündigten. Durch Einlauf konnte ihm in hohem Maße Erleichterung verschafft werden. Libido und Erektion fehlten 4 Wochen und stellten sich dann allmählich wieder ein.

14 Tage nach seiner Entlassung war der Kranke wieder berufstätig, er erledigte aber nur leichte Arbeiten und kleine Gänge. Als er des erste Mal, 3 Wochen später, eine schwere Last aufheben wollte, spürte er einen stechenden Schmerz an der Bruchstelle und hatte das Gefühl, als ob ihm das „Kreuz abbrechen" wollte; es fehlte ihm die Kraft. Auch das Tragen schwerer Lasten war unmöglich und Sitzen und Bücken verursachten noch starke Schmerzen.

Nachuntersuchung 3 Monate nach dem Unfall: der Kranke ist noch nicht völlig beschwerdefrei; sitzt er länger als eine 3/4 Stunde, so schläft ihm, vor allem bei schrägem Sitz (Kino), das Kreuz ein. 2 Stunden vor Stuhlentleerung spürt er im Kreuz Schmerzen, die nach dieser wieder völlig verschwunden sind. Libido ist noch nicht ganz vorhanden, die Erektion jedoch normal. Es besteht kein Druck- und Klopfschmerz. Der Kranke verrichtet auch heute noch leichte Arbeiten, da er bei großen Anstrengungen noch Schmerzen verspürt.

Fall III.

Vorgeschichte: B. H., 23jähriger Angestellter, kam am 16. 4. 38 beim Schifahren mit dem Kreuz auf einen Felsblock zu Fall. Er konnte nur mit Mühe aufstehen, hatte starke Schmerzen und mußte zum Weitergehen die Unterstützung seiner Kameraden beanspruchen. Am nächsten Tag wurde er abtransportiert und in die Klinik gebracht.

Allgemeinbefund: kräftiger junger Mann in gutem Allgemeinzustand, sonst o. B.

Oertlicher Befund: auf dem Rücken befindet sich in der Gegend des Kreuzbeins eine flächenhafte Schwellung mit Hämatom und starker Druckschmerzhaftigkeit.

Klinische Diagnose: Verdacht auf Fraktur im Kreuzbein-Steißbeinbereich.

Rötgenbefund: im Bild von vorne nach hinten erkennt man eine Fraktur quer durch das Kreuzbein in Höhe des 2. Kreuzbeinwirbels. Außerdem zeigt sich ein Bruch durch die Massa lateralis links und rechts in Höhe des 4. Kreuzbeinwirbels. Der linke Bruchspalt beginnt am Kreuzbeinrand etwa 2 mm unter dem letzten Foramen sacrale und zieht in einer Breite von 3 mm und einem Winkel von 50 Grad schräg nach oben über dem Kreuzbeinloch vorbei und endet am Wirbelkörper, 1/2 cm unterhalb der Bandscheibe. Der rechte Bruchspalt beginnt in Höhe des unteren Randes des letzten Kreuzbeinloches, ist etwa 4 mm breit und zieht in einem Winkel von 40 Grad schräg nach oben am Foramen sacrale vorbei zum Wirbelkörper und endet 1/2 cm unterhalb der Bandscheibe. Im seitlichen Bild erkennt man den Bruch im 2. Kreuzbeinwirbel an einer Konturunterbrechung innen, einem Bruchspalt und einer leichten Abwinke-

lung des peripheren Bruchstückes nach innen. Der Bruch durch die Massa lateralis ist nicht zu erkennen. Es handelt sich demnach um einen multiplen Bruch des Kreuzbeins (Bild 1).

Behandlung: Bettruhe, Spreukissenlagerung.

Verlauf: Die ersten 3 Tage nach dem Unfall hat der Kranke keinen Stuhlgang; er bekommt deshalb einen Einlauf, worauf er unter starken Schmerzen entleeren kann. 22. 4. 38: die Beschwerden haben sich wesentlich gebessert, der Bluterguß ist in Resorption begriffen. Der Kranke verläßt für kurze Zeit das Bett, Gehen und Stehen verursachen Schmerzen. 29. 4.: der Bluterguß ist resorbiert, der Kranke bleibt ganz außer Bett und hat nur mehr geringe Beschwerden. Am 3. 5. wird er, fast beschwerdefrei, aus der Klinik in ambulante Behandlung entlassen.

Mit dem Tag seiner Entlassung hat der Kranke normalen, schmerzlosen Stuhlgang. Nach 14 Tagen nimmt er seine Arbeit im Büro wieder auf. Da er bei längerem Sitzen noch Schmerzen hat, benötigt er ein weiches Kissen als Unterlage; nach 8 Wochen sind diese völlig verschwunden.

Als Nachbehandlung erhielt der Kranke noch 14 Tage Diathermie (2—3 mal in der Woche).

Nerven-, Gefäß- und Genitalstörungen wurden nie beobachtet.

Nachuntersuchung 10 Monate nach dem Unfall: der Kranke ist heute völlig beschwerdefrei. Er hatte ein einziges Mal, etwa vor 1 Monat, Ziehen im Kreuz. Kein Druck- und Klopfschmerz.

Fall IV.

Vorgeschichte: B. Ch., 25jährige Buchbinderin, stürzte am 3. 4. 38 auf der Treppe, fiel auf das Gesäß und rutschte auf diesem über die Stufen hinab. Sie hatte starke Schmerzen, konnte aber noch Bier holen und über die Treppe zurück in ihre Wohnung gehen. Dort wurde sie ohnmächtig. Da sie über starke Schmerzen im Kreuz klagte und nur schlecht gehen, stehen, sitzen und sich bücken konnte, wurde sie am nächsten Tag in die Klinik eingewiesen.

Allgemeinbefund: mittelgroße, mittelkräftige Kranke in gutem Allgemeinzustand, sonst o. B.

Oertlicher Befund: über dem Kreuzbein-Steißbein-Gelenk starker Druckschmerz, kein Hämatom.

Klinische Diagnose: fragliche Steißbeinfraktur.

Röntgenbefund: im Bilde von vorne nach hinten ist kein krankhafter Befund zu erkennen. Im seitlichen Bild zeigt sich etwa in Gegend des 1. untersten Kreuzbeinwirbels ein deutlicher Bruch mit Verschiebung des körperfernen Kreuzbeinteiles und des Steißbeins

um ½ cm nach vorne. Zwischen den beiden Bruchstücken liegt ein bogenförmiges Knochenstück. Hinten erkennt man einen Bruchspalt, der etwa 1 cm über dem Kreuzbein-Steißbein-Gelenk beginnt und sich nach unten verjüngend in dieses zieht.

Behandlung: Bettruhe.

Verlauf: die Kranke kann 8 Tage nur in Seitenlage liegen; der sonstige Verlauf ist ohne jegliche Komplikation. Beim Stuhlgang hatte sie nie Beschwerden und es waren auch keine Nerven-, Gefäß- oder Genitalstörungen zu beobachten. Am 14. 4. 38 kann die Kranke schon kurze Zeit schmerzfrei sitzen; sie wird am selben Tage aus der Klinik entlassen.

4 Wochen später ist sie arbeitsfähig, erledigt jedoch stehende Arbeiten, weil sie längeres Sitzen noch nicht verträgt. Nach weiteren 4 Wochen ist sie ohne jegliche Beschwerden.

Nachuntersuchung 10 Monate nach dem Unfall: es besteht kein Druck- und Klopfschmerz. Bei Witterungswechsel spürt die Kranke im Sitzen ein unbehagliches, leichtes Stechen an der Bruchstelle und nach längerem Sitzen, Sichbücken und schwerem Heben einen Tag vor Eintritt der Menses leichte Schmerzen. Nach eindringlichem Befragen gibt die Kranke an, daß sie früher niemals derartige Beschwerden hatte.

Fall V.

Vorgeschichte: R. F., 32 jähriger Verwaltungsinspektor, fiel am 20. 2. 38 beim Schifahren mit dem Gesäß auf einen Baumstumpf. Der Kranke war kurze Zeit bewußtlos und merkte beim Erwachen, daß Darmgase abgegangen waren. Er hatte sofort heftige Schmerzen und konnte auf der rechten Gesäßhälfte unmöglich sitzen. Er war jedoch imstande von selbst aufzustehen und sich zur nächsten Hütte zu begeben; von dort wurde er durch die Bergwacht in die Klinik gebracht.

Allgemeinbefund: großer, kräftiger Mann in gutem Allgemeinzustand, sonst o. B.

Oertlicher Befund: in der Gegend der oberen Gesäßhälfte besteht starke Druckschmerzhaftigkeit, auch beim Sitzen und Bücken werden an derselben Stelle starke Schmerzen geäußert. Die rechte Gesäßbacke ist etwas geschwollen und zeigt in der Glutäalfalte ein etwa handtellergroßes Hämatom.

Klinische Diagnose: Verdacht auf Steißbeinbruch.

Röntgenbefund: der unterste Kreuzbeinwirbel ist gelöst und dessen rechter Flügel abgebrochen. Auch im vorletzten Kreuzbeinwirbel erkennt man eine quergestellte Aufhellungslinie im Bereich des Canalis sacralis. Wahrscheinlich handelt es sich hier um eine In-

fraktion. Im Bereich des Steißbeins zeigen sich einige Bruchstücke mit Verschiebung, von denen eines vermutlich dem abgebrochenen rechten Flügel des 1. Steißbeinwirbels entspricht. Nebenbefund: der Bogen des obersten Kreuzbeinwirbels ist nicht ganz geschlossen (Spina bifida).

Behandlung: Bettruhe.

Verlauf: der Kranke mußte vor Stuhlentleerung stets Einlauf bekommen. Er hatte starke Schmerzen beim Drücken. Auch das Wasserlassen war schmerzhaft; er konnte nicht pressen und mußte warten bis das Wasser von selbst lief. Sonst war er fast beschwerdefrei und er konnte am 23. 2. entlassen werden.

Nach seiner Entlassung hatte der Kranke noch einige Tage Schmerzen beim Stuhlgang, die dann verschwanden. 3 Wochen nach dem Unfall war er wieder voll berufstätig. Er mußte im Büro allerdings auf Luftkissen sitzen und nach jeweils etwa einer ¾ Stunde aufstehen, um einige Minuten herumzulaufen. Gehen, Stehen und vor allem Bücken und Treppensteigen machten noch Beschwerden, die nach 3 Monaten gänzlich aufhörten. Nur langes schräges Sitzen war noch leicht schmerzhaft, nach weiteren zwei Monaten jedoch normal. Ein halbes Jahr nach dem Unfall konnte er alle Sportarten, selbst Gewichtheben, ohne die geringste Einschränkung ausüben.

Sonstige Nerven- sowie Gefäß- und Genitalstörungen wurden nicht beobachtet.

Nachuntersuchung 11 Monate nach dem Unfall: der Kranke ist völlig beschwerdefrei; es besteht kein Druck- und Klopfschmerz.

Fall VI.

Vorgeschichte: R. J., 23jähriger Färber, fuhr beim Schilaufen am 30. 1. 38 in voller Fahrt in einen Graben, überschlug sich und fiel mit dem Gesäß auf eine Eisplatte. Sofort hatte er heftige Schmerzen in der Gegend des Steißbeins und das Gefühl unfreiwilligen Stuhlabganges. Er konnte nur mühsam aufstehen und versuchte, Stuhl zu entleeren, was aber nicht möglich war. Als er sich etwas ausgeruht hatte, fuhr er etwa 1 Stunde, allerdings unter starken Schmerzen, ins Tal ab und mit dem Zug nach München. Er konnte leidlich auf den Oberschenkeln sitzen. Beim Aufstehen von der Bank mußte er sich anhalten. Bücken und Treppensteigen waren stark schmerzhaft, besonders bei Gewichtsverlagerung von einem Bein auf das andere. Er mußte sich am Geländer hochziehen. Gehen konnte er auf ebener Erde ziemlich gut. Am nächsten Tag suchte er die Klinik auf, um nach Anfertigung einer Röntgenaufnahme wieder nach Hause zu gehen.

Allgemeinbefund: junger kräftiger Mann in gutem Allgemeinzustand, sonst o. B.

Oertlicher Befund: keine Schwellung, kein Hämatom, jedoch starke Druckschmerzhaftigkeit im Bereich des Kreuzbein-Steißbeins.

Klinische Diagnose: Verdacht auf Steißbeinfraktur.

Röntgenbefund: man erkennt am Kreuzbein rechts eine halbseitige Lumbalisation des letzten L.W.K., mit einer Gelenkbildung zwischen dem quadratisch ausgebildeten rechten Querfortsatz und dem Kreuzbein. Der linke Querfortsatz ist als schmetterlingsflügelähnliches Gebilde dargestellt. Im Kreuzbein selbst findet sich ein Bruch etwa in der Gegend des unteren Randes des rechten Kreuzbein-Darmbein-Gelenkes. Die Bruchlinie zieht denn stufenweise durch das ganze Kreuzbein hindurch und ist auch im seitlichen Bild an einer Konturunterbrechung an der vorderen Kreuzbeinbegrenzung zu erkennen. Zu einer Knochenverschiebung ist es nicht gekommen (Bild 6).

Behandlung: ambulant. Der Kranke konnte größtenteils außer Bett sein.

Verlauf: der Kranke hatte die ersten 14 Tage starke Schmerzen beim Sitzen und bei der Stuhlentleerung (besonders beim Spreizen der Beine). Libido und Orgasmus waren abgeschwächt. Nach 4 Wochen konnte er normal gehen und stehen, 8 Tage später auch schmerzlos sitzen; nur das Treppensteigen war noch etwas mühsam. Er fiel damals beim Schilaufen an einem kleinen vereisten Hang auf das Gesäß und rutschte unter starken Schmerzen etwa 5 m den Hang hinunter, jede kleinste Unebenheit stark spürend. Er konnte nur mit Mühe aufstehen und nach Hause gehen, war aber am nächsten Tag wieder völlig beschwerdefrei. Einige Tage später nahm er seine Arbeit auf und hielt die ganze Schicht ohne Behinderung durch. Lediglich beim Heben schwerer Lasten (als Färber muß er mit einem Stock die nassen Mäntel wenden), verspürte er leises schmerzhaftes Ziehen in der Bruchstelle, die aber bald verschwanden.

Nachuntersuchung 1 Jahr nach dem Unfall: der Kranke ist völlig beschwerdefrei; es besteht kein Druck- und Klopfschmerz.

Fall VII.

Vorgeschichte: B. P., 37jährige Büglerin, glitt am 24. 11. 38 auf dem Fußboden aus, schlug mit dem Kreuz auf eine Bankkante und dann mit dem Rücken auf den Boden. Es stellte sich sofort eine schlaffe Lähmung des ganzen linken Beines mit starker Abschwächung der Reflexe, jedoch ohne Pyramidenzeichen, ein. Sie konnte nicht allein aufstehen, hatte Brechgefühl und es war ihr schwindelig. Sie hatte Schmerzen im Bereich der Lendenwirbelsäule, die in der Nacht noch stärker wurden. Im linken Bein bekam die ein pelziges

Gefühl. Gleich nach dem Sturz konnte sie das Wasser nicht halten und hatte dabei ein starkes Brennen in der Urethra. Vom nächsten Tag an ging ihr das Wasser ab, ohne daß sie überhaupt etwas merkte. Am 28. 11. wurde sie von der Heil- und Pflegeanstalt Egelfing in unsere Klinik verlegt.

Allgemeinbefund: die Kranke befindet sich in gutem Allgemeinzustand, sonst o. B.; psychisch zur Zeit o. B.

Oertlicher Befund: Druckempfindlichkeit über der Lendenwirbelsäule. Im Bereich des ganzen linken Beines bis zur Höhe des Darmbeinkammes ist die Empfindung für Spitz fast völlig, die für Kälte und Lage teilweise aufgehoben. Starke Parese der gesamten Muskulatur des linken Beins. Reflexe o. B.

Klinische Diagnose: Verdacht auf Bruch im Bereich der L.W.S.

Rötgenbefund: bei der starken Darmgasüberlagerung ist die Deutung des Röntgenbildes nicht ganz sicher möglich; es fällt aber eine quere Aufhellungslinie, die mit ziemlich scharfen Zacken unter dem Dornfortsatz des ersten Kreuzbeinwirbels zu erkennen ist, auf. Sie läßt auf einen Kreuzbeinbruch schließen. Im Bereich der L.W.S. kein krankhafter Befund.

Behandlung: Bettruhe.

Verlauf: 30. 11.: die Lumbalpunktion ergibt einen klaren Liquor. Die Kranke klagt noch über starke Kreuzschmerzen, die sie aber nicht genau lokalisieren kann; sie läßt unter sich. Die Lähmungserscheinungen haben sich bedeutend zurückgebildet; keine Temperaturerhöhung. 7. 12.: wegen cystischer Beschwerden erhält die Kranke Urotropin und Bärentraubenblättertee. Im Urin finden sich mehrere Leukocythen, einige Plattenepithelien, Caoxalate und Bakterien. 10. 12.: die Kranke steht auf: sie hat keine Beschwerden beim Wasserlassen, keine Lähmungserscheinungen mehr und befindet sich in gutem Allgemeinzustand. Am 15. 12. wird sie ohne Beschwerden aus stationärer Behandlung entlassen und nach Egelfing, wo sich der Unfall ereignet hat, zurückverlegt.

NB. Nach dem Unfall hatte die Kranke 14 Tage unter starker Obstipation zu leiden.

Fall VIII.

Vorgeschichte: Sch. P., 27jähriger Autosattler, ist am 3. 2. 36 beim Schifahren mit dem Steiß auf eine Baumwurzel gefallen. Er war kurze Zeit benommen, konnte nicht von selbst aufstehen und hatte starke Schmerzen in der Gegend des Kreuzbeins. Er konnte stehen, aber nicht gehen. Als er sich etwas ausgeruht hatte, fuhr er noch 2 km ab und mit der Bahn nach München. Er konnte nur auf

der einen Gesäßhälfte unter Schmerzen sitzen. Nachts mußte er auf dem Bauch liegen, da er die Rückenlage nicht ertragen konnte. Da er sich am nächsten Morgen wohl fühlte, versuchte er aufzustehen. Es wurde ihm aber schlecht und er fiel ins Bett zurück. Der Kranke konnte sich überhaupt nicht bücken. Die Stuhlentleerung ging ziemlich schmerzlos vonstatten, Wasserlassen war aber trotz Harndranges nicht möglich. Aus diesen Gründen suchte er die Klinik auf.

Allgemeinbefund: großer, kräftiger junger Mann in gutem Allgemeinzustand, sonst o. B.

Oertlicher Befund: starke Verschwellung in der Gegend des Kreuzbein-Steißbeins; Hämatom, starker Druckschmerz.

Klinische Diagnose: Fraktur des Steißbeins.

Röntgenbefund: die Aufnahme von vorne nach hinten zeigt deutlich einen Schrägbruch des Kreuzbeins mit doppelter Bruchlinie, die am linken Kreuzbeinrand in Höhe des 3. Kreuzbeinloches beginnt. Dabei zieht die erste schräg nach unten durch die Massa lateralis bis in die Mitte des 4. Kreuzbeinwirbels. Die zweite Bruchlinie verläuft in flachem Bogen unter der ersten und trifft in Höhe des Wirbelkörpers wieder auf diese. Außerdem zieht sich ein feiner Bruchspalt von der 2. Bruchlinie ins letzte Kreuzbeinloch. Der untere rechte Kreuzbeinabschnitt ist leicht nach unten rechts abgestaucht. Sonst keine wesentliche Verschiebung.

Behandlung: Bettruhe, schmerzstillende Mittel.

Verlauf: nach Einlauf erfolgt fast schmerzlose Stuhlentleerung: mit ihr geht gleichzeitig (schon am 1. Tag) das Wasser ab, allerdings unter leichtem Brennen am Glied. 15. 2.: der Kranke liegt noch im Bett in Bauchlage, hat aber keine Schmerzen von seiten des Kreuzbeins. 19. 2.: der Kranke ist seit gestern auf und hat fast keine Beschwerden mehr; er wird deshalb heute in ambulante Weiterbehandlung entlassen.

Der Kranke kann ziemlich gut nach Hause gehen, jedoch verursacht das Treppensteigen starke Schmerzen und strengt ihn so an, daß ihm der Schweiß ausbricht, es ihm schlecht wird und daß er ganz erschöpft in seiner Wohnung ankommt. Ruhig sitzen kann er höchstens 1 Minute, auch das Bücken ist stark schmerzhaft. Als er nach 14 Tagen das Kino besucht, muß er wegen großer Sitzbeschwerden dieses nach 1 Stunde verlassen.

Der Stuhlgang war mit dem Tage seiner Entlassung normal; beim Wasserlassen hatte er aber noch 6 Tage Brennen im Glied. Die Nachbehandlung bestand in Diathermie (14 Tage) und Einreiben. 8 Tage nach seiner Entlassung nahm er leichtere Arbeiten auf, nach 3 Monaten war er voll berufstätig. Schifahren konnte er schon 4 Wochen nach seiner Entlassung, er mußte aber langsam aufsteigen, da ihm

bei starker Anstrengung leicht schwindelig wurde. Den Wetterumschlag spürte er an leichtem Ziehen in der Bruchstelle. Diese, wie alle anderen Beschwerden, waren nach 4 Monaten restlos verschwunden.

Obwohl er im darauffolgenden Winter beim Schifahren wiederholt auf das Gesäß fiel, hatte er doch nie mehr über Schmerzen zu klagen. Im Sommer 1938 stürzte er vom Rad und fiel mit voller Wucht auf das Kreuzbein. Es traten sofort heftige Schmerzen ein; sie waren aber nach 8 Tagen völlig abgeklungen.

Nachuntersuchung 3 Jahre nach dem Unfall: seit diesem letzten Sturz traten keinerlei Beschwerden mehr auf. Es besteht heute kein Druck- und Klopfschmerz.

Fall IX.

R. R., 56 jährige Ehefrau, rutschte auf glattem Boden aus und fiel auf das Gesäß: Querbruch des 5. Kreuzbeinwirbels (K.W.) mit Verschiebung und Abwinkelung.

Fall X.

Sp. W., 39 jähriger Friseur, stürzte aus einem Segelflugzeug 4 m hoch ab; Querbruch des 2. K. W. mit Abwinkelung.

Fall XI.

K.W., 43 jährige Wirtschafterin, stürzte durch Verkehrsunfall mit dem Gesäß auf die Straße: Querbruch des 4. K. W. mit Verschiebung.

Fall XII.

L. M., 32 jähriger Oberwachtmeister, Sturz vom Pferde; Querbruch des 3. K. W.

Fall XIII.

B. G., 23 jähriger Student, stürzte beim Schifahren auf einen Felsbrocken: Querbruch des 5. K. W. mit Verschiebung und Abknickung.

Fall XIV.

P. A., 22 jährige Schülerin, Schiunfall: Splitterbruch des 5. K.W. und Steißbeinbruch mit Verschiebung.

Fall XV.

H.M., 18 jähriger Mechaniker, Schiunfall: Querbruch des 4. K.W. mit Aussprengung kleiner Stücke.

Fall XVI.

R. Th., 26 jährige Hilfsarbeiterin, Sturz vom Rad: Kreuzbein-Steißbeinbruch mit fast rechtwinkeliger Abknickung des Steißbeins.

Fall XVII.

M. G., 48 jähr. Pferdewärter, Hufschlag: Querbruch des 5. K. W.

Fall XVIII.

R. G., 22 jähr. Artistin, Sturz vom Trapez: Infraktion im 3. K.W.

Fall XIX.

O. G., 15 jähriges Lehrmädchen, Sturz aus dem 4. Stock: schwere Nebenverletzungen, Querbruch des 3. K. W. mit starker Verschiebung und Abwinkelung.

Ambulante Fälle:

Fall XX.

Z. A., 38 jährige Hilfsarbeiterin, Unfall unbekannt: Kreuzbein-Steißbeinbruch.

Fall XXI.

M. H., 19 jähriger Hilfsarbeiter, Quetschung zwischen 2 Steine: Aussprengung unter dem Kreuzbein-Darmbein-Gelenk rechts.

Fall XXII.

H. G., 36 jährige Hilfsarbeiterin, Sturz auf das Gesäß: Infraktion im 5. K. W.

Fall XXIII.

W. A., 52 jähriger Schreiner, durch Auto auf die Straße geschleudert: Querbruch des 3. K. W.

Fall XXIV.

Sch. A., 30 jähriger Transportarbeiter, rutschte auf der Treppe aus: Infraktion der rechten Massa lateralis ins letzte Kreuzbeinloch ziehend.

Fall XXV.

H. G., 37 jähriger Spengler, Sturz von 4 m hohem Dach: Infraktion im 5. K. W.

Fall XXVI.

B.A., 12 jähriger Schüler, Unfall unbekannt: Infraktion im 3. K. W. mit Abstauchung.

Fall XXVII.

S.K., 61 jährige Hausfrau, rutschte auf der Straße aus: Querbruch des 5. K. W. mit starker Abwinkelung.

Fall XXVIII.

B. F., 21 jähr. Mechaniker, Schiunfall: Kreuzbein-Steißbeinbruch.

Fall XXIX.

H. M., 25 jähr. Schlosser, Schiunfall: Querbruch des 5. K. W.

Fall XXX.

G.G., 15 jähr. Schüler, Schiunfall: Querbruch des 4. K. W.

Fall XXXI.

V. J., 33 jährige Künstlerin, rutschte auf glattem Boden aus: Querbruch des 5. K. W. mit Abwinkelung.

Fall XXXII.

L. O., 18 jähriger Spengler, Unfall unbekannt: Aussprengung aus dem 5. K. W. und Subluxation des Steißbeins.

Das Ergebnis der von mir beobachteten Kreuzbeinbrüche ist folgendes: es treten auf

als Beckenbrüche	7	(nicht angeführt)
als isolierte Brüche	26	
als Kreuz-Steißbeinbrüche	5.	

Dazu kommt ein isolierter Querbruch des Kreuzbeins mit einer kleinen Absprengung der Spina iliaca ant. sup. sin., den ich wegen seiner geringfügigen Nebenverletzung innerhalb des Beckenringes nicht mehr zu den Beckenrandbrüchen, sondern zu den isolierten Kreuzbeinbrüchen zählen kann. In ihre Reihe stelle ich in meinen folgenden Ausführungen auch die 5 Fälle mit Bruch des Kreuzbein-Steißbeins, weil sie dieselben ursächlichen, klinischen und prognostischen Erscheinungen zeigen.

Unter den nunmehr 32 isolierten Kreuzbeinbrüchen waren auf das Geschlecht verteilt:

Männer 20
Frauen 12,

auf das Alter, abgesehen von einem 12 jährigen Knaben:

zwischen	dem	15.	und	25.	Lebensjahr	13 Personen
„	„	26.	„	35.	„	8
„	„	36.	„	45.	„	5
„	„	46.	„	61.	„	5 Personen.

Als Ursache finden wir: Schiunfälle (10), darunter 9 Männer und 1 Frau; ausgerutscht und auf das Gesäß gefallen (6), Sturz aus großer Höhe (4), Sturz aus geringer Höhe (4), Verkehrsunfälle (3), Sturz vom Pferd (1), Hufschlag (1), Quetschung zwischen zwei Steine (1), unbekannt (2).

Die höhere Unfallgefahr der Männer ist nicht, wie die früheren Untersuchungen ergeben haben, beruflich bedingt, sondern liegt in ihrer größeren schisportlichen Betätigung begründet. Das Ergebnis zeigt, daß der Kreuzbeinbruch eine der charakteristischen Schiverletzungen geworden ist, der so zustande kommt, daß die Fahrer mit den Schiern an einem Hindernis (Baumstumpf, Wurzel, Stein) hängen bleiben und mit dem Gesäß auf dieses aufprallen.

Der Entstehungsmechanismus ist in fast allen Fällen der gleiche, durch Sturz auf das Gesäß entsteht der direkte Bruch. Die Höhe spielt dabei keine Rolle, wie die 6 Kranken beweisen, die auf glattem Boden ausgerutscht und etwa 1 m tief gefallen sind. Ein Fall verunglückte durch Hufschlag, ein anderer durch Quetzwischen zwei Steine.

Der indirekte Entstehungsmechanismus wird hauptsächlich in Bergwerken beobachtet, wo die Arbeiter beim Tragen großer Lasten oder durch Verschüttetwerden zu Fall kommen und auf die früher beschriebene Weise verunglücken. Bei uns fehlt er.

Die verschiedenen Frakturtypen waren:

Querbrüche	18
Infraftionen	5
Kreuzbein-Steißbeinbrüche	3
Splitterbrüche des Kreuzbeins mit Steißbeinbruch	2
Aussprengungen	2
Multipler Bruch	1
Schrägbruch	1.

Der Sitz des Bruches findet sich in der Hälfte aller Fälle (16) im 4. und 5. Kreuzbeinwirbel (K. W.), in 7 Fällen im 3. K. W., in 4 Fällen im 1. und 2. K. W. und in 5 Fällen im Kreuzbein-Steißbein (es handelt sich hier um einen Bruch des Steißbeins mit Bruch des 5. K. W.).

Die ersten Erscheinungen sind regelmäßig sofortige heftige, meist örtliche Schmerzen an der Bruchstelle, die gelegentlich über die Glutäen und Hüften oder in einen oder beide Oberschenkel ausstrahlen. Die große Mehrheit der Kranken bleibt bei vollem Bewußtsein. Unter 22 isolierten Kreuzbeinbrüchen waren nur 3 kurze Zeit bewußtlos (ein weiterer Kranker war 5 Stunden ohne Bewußtsein, wofür die Ursache eine Commotio cerebri gewesen ist); 3 waren kurze Zeit benommen, zweien war es übel und sie hatten Brechgefühl. Allein aufstehen kann ⅓ der Kranken, die übrigen nur mit fremder Hilfe. In der Regel finden sie sich nach den ersten 5—10 Minuten, d. h. wenn der Schockzustand abgeklungen ist, wieder wohler. Gehen und Stehen verursacht starke Schmerzen, Sitzen und Bücken ist fast unmöglich. Wenn überhaupt sitzende Haltung eingenommen werden kann, dann nur auf einer Gesäßhälfte, mehr auf dem Oberschenkel sitzend mit leicht vorgebeugtem Oberkörper. Ein Hämatom haben unter 21 isolierten Kreuzbeinbrüchen nur 11 Kranke, also etwa die Hälfte; eine Schwellung findet sich häufiger, aber durchaus nicht immer. Dabei zeigt sich, daß all diese Erscheinungen

nicht unbedingt von der Schwere des Kreuzbeinbruches abhängig sind, sondern sowohl bei leichten und schweren Brüchen auftreten. als auch fehlen können. In Fällen, bei denen eine starke Schwellung, jedoch kein Hämatom beobachtet wird, ist anzunehmen, daß es sich in die Tiefe ergossen hat. Ein solches konnte im Fall XIX festgestellt werden. Die hier wegen Verdachtes auf eine innere Verletzung ausgeführte Laparatomie ergab keinen pathalogischen Befund in der Bauchhöhle, jedoch ein apfelgroßes, retroperitoneales Hämatom im Musculus psoas. Fehlen beide Erscheinungen, Hämatom und Schwellung, so ist es höchstwahrscheinlich gar nicht zur Ausbildung, wenigstens eines Hämatoms gekommen. Eine Schwellung ist von ambulanten Kranken mehrmals einfach nicht beachtet worden und war schon abgeklungen, als sie die Klinik aufsuchten.

Es ist oft erstaunenswert, welche Leistungen von einzelnen Kranken unmittelbar nach dem Unfall vollbracht werden können. Sch. P. (Fall VIII) fährt auf den Schiern noch 2 km ab; R. F. (Fall V) geht noch ein ziemlich großes Stück Weg bis zur nächsten Hütte; R. J. (Fall VI) fährt noch etwa 1 Stunde, allerdings unter starken Schmerzen, ins Tal ab; B. F. (Fall XXVIII) geht noch 1 Stunde auf die Schistöcke gestützt zum nächsen Bahnhof; B Ch. (Fall IV) holt Bier und geht dann über die Treppe zurück, die sie eben heruntergestürzt ist, wird allerdings darauf in der Wohnung ohnmächtig.

Die klinische Diagnose ist schwer zu stellen. Handelt es sich schon um einen Bruch mit Verschiebung, so ist diese doch meistens nicht so stark, daß sie durch die rektale Untersuchung festgestellt werden könnte. Wenn einmal bei einzelnen, im Bereich der ersten Kreuzbeinwirbel lokalisierten Brüchen die Diagnose richtig gestellt wird, so kann doch nie der nähere Sitz bezeichnet werden. Fast alle Brüche im Bereich der unteren Kreuzbeinabschnitte werden klinisch als Steißbeinbruch diagnostiziert. Warum, ist nicht recht einzusehen. Es mag dies vielleicht in der falschen Vorstellung begründet sein, daß das Steißbein wegen seines zierlichen Baues viel leichter breche. Gerade das Gegenteil ist der Fall. Soweit der Stoß nicht schon durch die elastische Federung des Kreuzbein-Steißbein-Gelenkes abgefangen wird, ist das Steißbein zusätzlich noch imstande nachzugeben, im Gegensatz zu dem in seinem Gefüge starreren Kreuzbein. Daran sollte man bei der Diagnosestellung immer denken.

In jedem Fall, der in der Klinik ambulant oder stationär behandelten Kranken, wird der erkannte oder vermutete Kreuzbeinbruch durch die Röntgenaufnahme gesichert.

In der Regel kommen die Kranken am 1. oder 2. Tag zur Behandlung in die Klinik. Eine ganze Reihe, vor allem ambulante

Fälle, aber erst später (3—10 Tage), d. h. dann, wenn die anfänglichen Beschwerden nicht nachlassen. M. H. (Fall XXI) suchte erst nach ½ Jahr die Klinik auf; das Röntgenbild zeigte als Ursache der seit dem Unfall geklagten Schmerzen den oben angeführten Kreuzbeinbruch. L. O. (Fall XXXII) kam 3 Monate nach dem Unfall wegen Kreuzschmerzen in die Klinik, wo die klinische Diagnose: Lumbago, sonst o. B. lautet, das Röntgenbild aber einen zum größten Teil ausgeheilten, alten Splitterbruch im Bereich der unteren Kreuzbeinabschnitte aufdeckt.

Außerdem bleibt aber noch ein gewisser, zahlenmäßig allerdings nicht erfaßbarer Bruchteil von Kreuzbeinbrüchen einfach deshalb unerkannt, weil er vom praktischen Arzt als Prellung behandelt wird und in der Regel auch komplikationslos ausheilt.

Als Komplikationen bei isolierten Kreuzbeinbrüchen konnte ich folgende Nervenstörungen beobachten:

1. motorische und sensible Störungen,
2. Blasen- und Mastdarmstörungen,
3. genitale Störungen.

Zu 1:

Die motorischen Störungen äußern sich so, daß die Kranken nach dem Unfall nicht aufstehen können, weil die Beine den „Dienst versagen". Diese Erscheinungen gehen meistens schon nach wenigen Minuten vorüber, selten dauern sie länger als 1 Stunde. B. F. (Fall XXVIII) kann kurz nach dem Unfall das rechte Bein nicht heben und zieht es etwa 1 Stunde beim Gehen nach. H. M. (Fall XXIX) kann ebenfalls 1 Stunde das rechte Bein nicht heben, die Gebrauchsfähigkeit kehrt aber bald zurück. Nur ein einziges Mal (Fall VII) besteht sofort nach dem Unfall schlaffe Lähmung eines ganzen Beines bis zur Höhe des Darmbeinkammes mit starker Abschwächung der Reflexe. Nach 2 Tagen haben sich die Lähmungserscheinungen schon bedeutend zurückgebildet und sind am 11. Tage nach dem Unfall völlig verschwunden.

Sensible Nervenstörungen konnten an 2 Fällen beobachtet werden. Im Falle VII in der Form, daß sich das linke Bein nach dem Unfall pelzig anfühlt und bis zur Höhe des Darmbeinkammes die Empfindung für Spitz fast völlig, die für Kälte und Lage teilweise aufgehoben sind. Diese Erscheinungen nehmen aber bald gleichzeitig mit dem Verschwinden der Lähmung ab und am 11. Tag ist die Sensibilität normal. Im Falle X tritt eine Sensibilitätsstörung im Sinne einer Hyperästhesie im Bereich des linken Nervus cutaneus fem. post. auf und ein etwa 3 Wochen anhaltendes pelziges, prickelndes Gefühl am Gesäß und an der Vorder- und Rückseite des

rechten Oberschenkels. Außerdem ist der Nervus ischiadicus zwischen Tuber ischii und Trochanter, sowie an der Hinterseite des Oberschenkels bei Dehnung etwa 14 Tage schmerzempfindlich.

Hier will ich noch kurz eine Kranke (Fall XVI) mit traumatischer Ischias beschreiben:

Sie stürzte am 1. 10. 34 vom Rad und wurde durch die Sanitäter in die Klinik gebracht. Außer einigen Nebenverletzungen zeigte die Kranke Druckschmerzen im Oberbauch, die auch ins Kreuz ausstrahlten. Ihnen wurde aber, weil sie geringartig waren, keine weitere Bedeutung beigemessen. Da am 8. 10. starke Schmerzen in der Gegend des Kreuzbein-Steißbeins auftraten, wurde eine Röntgenaufnahme angefertigt, die eine fast rechtwinkelige Abknickung des Steißbeins und eine, in den an dieser Stelle offenen Sakralkanal verlaufende Bruchlinie zeigte. Die rektale Untersuchung ergab starke Beweglichkeit des Steißbeins. 8 Tage später klagte die Kranke über zunehmende Schmerzen im Kreuz und im rechten Bein. Die am 21. 10. vorgenommene Untersuchung ergab eine traumatische Ischias. Lasèque'sches Zeichen war positiv. Der Nervus ischiadicus war neben der Wirbelsäule, über dem Schenkelhals, der Kniekehle und dem Wadenbeinköpfchen schmerzhaft. 1. 11.: durch antineuralgische Mittel und Lichtbogen haben sich die Beschwerden gebessert. 13. 11.: es treten wiederum stärkere Schmerzen im Ober- und Unterschenkel auf, die Ischiadicusdruckpunkte sind schmerzhaft. Nach 11 Bestrahlungen mit Kurzwellendiathermie haben sich die Beschwerden am 28. 11. weitgehend gebessert und die Kranke kann am 10. 12. aus der Klinik entlassen werden.

Zu 2:

Mastdarmstörungen in Form von Obstipationen traten unter 24 Fällen von isolierten Kreuzbeinbrüchen 12 mal auf. Sie vergingen häufig schon nach 8 Tagen und dauerten nur bei 2 Kranken länger als 14 Tage. Es spielen dabei Nervenstörungen im Sinne einer herabgesetzten Darmperistaltik nach meiner Ansicht die geringste Rolle. Vielmehr liegt die Ursache in einer 2—3 Tage anhaltenden, auf nervöser Störung beruhenden, Unfähigkeit zu drücken, in der starken Schmerzhaftigkeit der Entleerung und nicht zuletzt in der strengen Bettruhe, während der die Kranken noch von sich aus bemüht sind, keine unrechte schmerzende Bewegung zu machen. Der letzte Grund wird noch augenscheinlicher, wenn wir beachten, daß bei einer Reihe von Kranken diese Beschwerden mit dem Tage ihrer Entlassung verschwunden sind. Schmerzen kurz vor und während der Entleerung sind nervös und mechanisch bedingt. Letzteres so, daß die harten Stühle beim Vorbeigleiten an der Bruchstelle ganz

kleine Lageveränderungen innerhalb der verschobenen Bruchstücke verursachen können. Diese Beschwerden währten nur im Falle II länger als 4 Wochen; dieser Kranke klagt heute noch, 3½ Monate nach dem Unfall, über Schmerzen, die etwa 2 Stunden vor der Entleerung auftreten und nach dieser wieder verschwinden. Ferner sei hier noch angeführt, daß 2 Kranke sofort nach dem Unfall unwillkürliches Entweichen von Darmgasen beobachtet haben.

Blasenstörungen sind 2 mal zu verzeichnen. Im Falle VIII bestanden sie in eintägiger Harnretension und Brennen im Glied auf die Dauer von 3 Wochen. Im Falle VII traten sofort nach dem Unfall Lähmungserscheinungen der Blase auf, die 16 Tage anhielten. Die Kranke ließ unter sich, ohne daß sie die ersten Tage überhaupt etwas merkte.

Verletzungen von Mastdarm und Blase als Folge eines Kreuzbeinbruches konnten nicht beobachtet werden. Ein Kranker (Fall I) zog sich als äußere Nebenverletzung eine teilweise Sphinkterzerreißung zu, an deren Folgen er heute noch, 4½ Jahre nach dem Unfall, insofern zu leiden hat, als er dünnen Stuhl nicht halten kann.

Zu 3:

Ueber genitale Störungen nach isolierten Kreuzbeinbrüchen konnte ich leider nur bei 14 Fällen, nach eingehender Befragung während der Nachuntersuchung, nähere Angaben erhalten. Unter ihnen beobachteten Fall XXIX und Fall II auf die Dauer von 4 Wochen, Fall I während 5 Wochen völliges Fehlen von Erektion, Orgasmus und Libido, Fall VI 14 Tage Abschwächung von Orgasmus und Libido. Diese Ausfallserscheinungen stellten sich dann allmählich wieder ein und waren nach ¼ Jahr (im Falle II ist heute, 4 Monate nach dem Unfall, Libido noch nicht ganz vorhanden) wieder normal.

Welche Nerven für die angeführten Ausfallserscheinungen im wesentlichen in Betracht kommen, läßt sich nicht immer klar entscheiden. Neben Sympathicus, Parasympathicus, Nervus pelvicus, Plexus hypogastricus und Nervus erigens, die alle wegen ihrer Nähe zum Kreuzbein verletzt werden können, spielen besonders diejenigen Nervengeflechte eine Rolle, die aus den vorderen und hinteren Kreuzbeinlöchern austreten. Es handelt sich dabei gar nicht immer um Verletzungen dieser Nerven, sondern häufig lediglich um eine leichte Quetschung oder Einengung durch eine Blutung, wofür die geringen und oft nur kurzdauernden Störungen sprechen. Bei Spätschäden wäre noch an Nervenstörungen zu denken, die durch Kallusbildung oder durch Unregelmäßigkeiten der Kreuzbeinlöcher (als Ursache eines Bruches) entstanden sind.

Die Behandlung besteht im wesentlichen in Bettruhe. Die Rückenlage macht in allen Fällen Beschwerden; sie sind aber nicht so stark, daß sie nicht von der Mehrzahl der Kranken mit Hilfe einer weichen Unterlage, wie Spreu-, Luft- oder Wasserkissen, ertragen werden könnten. Nur in 3 Fällen ist sie unerträglich. B. Ch. (Fall IV) liegt 8 Tage auf der Seite, Sch. P. (Fall VIII) 12 Tage und H. M. (Fall XXIX) 4 Wochen in Bauchlage. Abführmittel bzw. Einlauf sorgen für eine leichtere Entleerung, Lichtbogen, Kurzwellendiathermie, warme Bäder, Elektrisieren und Massage unterstützen den Heilungsprozeß. Nachbehandlung kommt nur bei einem Teil der stationären Kranken in Anwendung. Die ambulanten Kranken genesen durch mehr oder weniger Bettruhe und gelegentliches Einreiben.

Von meinen 32 Fällen befand sich fast die Hälfte (14) in ambulanter Behandlung. Zu ihnen habe ich auch die beiden Fälle XXI und XXXII gerechnet, die oben schon einmal angeführt sind. Drei Kranke konnten ständig auf sein, von den übrigen war nur etwa die Hälfte streng ans Bett gebunden.

Die Dauer der stationären Behandlung der nicht durch die Nebenverletzungen komplizierter Kreuzbeinbrüche beträgt im Durchschnitt 14 Tage. Die Kranken sind dann fast beschwerdefrei, können gut gehen und stehen, leidlich sitzen und den ganzen Tag außer Bett sein. Verlängert wird der Klinikaufenthalt durch Sphinkterzerreißung (50 Tage), Kropfoperation (56 Tage), traumatische Ischias (78 Tage) und durch gleichzeitigen Knöchelbruch mit folgender Amputation (6 Monate).

Die Prognose ist in sämtlichen Fällen durchwegs als gut zu bezeichnen. Meine Nachuntersuchungen wurden in Sonderheit bei Kranken angestellt, bei denen wegen schwerer Brüche, teilweise mit beträchtlicher Verschiebung, Spät- oder Dauerschäden zu erwarten waren; sie bestätigten sich in keinem Fall. Die Sphinkterzerreißung in Fall I, über deren Folgen oben schon berichtet wurde, hängt ja nicht direkt mit dem Kreuzbeinbruch zusammen, ist also nicht als diesbezüglicher Dauerschaden zu werten. Die Kranken sind nach spätestens 3 Monaten voll berufstätig. Eine Ausnahme machen lediglich Fall II, der heute, 4 Monate nach dem Unfall, noch leichtere Arbeiten verrichtet und Fall I, der erst nach ½ Jahr völlig leistungsfähig war. Auch ernstere Nervenschäden, wie im Falle VII und X heilten in verhältnismäßig kurzer Zeit ohne weitere Folgen.

Eine gewisse prognostische Bedeutung haben bei Witterungswechsel auftretende Neuralgien, die sich durch leichtes stechendes Ziehen im Bereich der Bruchstelle äußern und in 1 Tag wieder

verschwunden sind. Solche konnten in Fall IV noch 10 Monate nach dem Unfall, in Fall I noch 4½ Jahre später beobachtet werden.

Die prognostisch schlechter zu beurteilenden Brüche im Bereich des 1. und 2. Kreuzbeinwirbels und die Splitterbrüche hatten quoad sanationem, restitutionem et vitam denselben guten Erfolg wie alle anderen. Es ist direkt überraschend, daß gerade der Fall V mit einem ausgesprochenen Splitterbruch des 5. K.W. und des Steißbeins den kürzesten Klinikaufenthalt (3 Tage) mit nur geringen Beschwerden und baldiger völliger Berufstätigkeit zu verzeichnen hat.

Daß Kallusbildung die Ursache für ein Geburtshindernis werden könnte, halte ich für ausgeschlossen. Sie ist, wie wir später noch hören werden, so gering, daß sie in dieser Beziehung praktisch keine Rolle spielt. Eher wäre als Ursache eine starke Verschiebung nach innen denkbar; es müßte jedoch zur Zerreißung des äußerst starken Bandapparates ein Trauma einwirken, dem höchstwahrscheinlich vorher der Beckenring in seinem Gefüge nachgeben würde. Hingegen liegt eine starke Abwinkelung des Steißbeins durch Bruch als Ursache für ein späteres Geburtshindernis absolut im Bereich der Möglichkeit. Dieses müßte dann durch Resektion beseitigt werden.

Ueber den diagnostischen Wert der Röntgenstrahlen, deren Technik und die Schwierigkeiten, vor die wir bei der Deutung des Röntgenbildes gestellt sind, habe ich dem unter Schrifttum ausgeführten Abschnitt, nur mehr wenig hinzuzufügen. Die heutige starke Durchdringungsfähigkeit der Röntgenstrahlen schafft bei entsprechend gewählter Dosis und entsprechender Beckeneinstellung in hohem Masse klare übersichtliche Bilder. Es muß aber die Voraussetzung einer gründlichen Entleerung erfüllt sein. Freilich ist dieser Anforderung bei frisch eingelieferten, im Schock befindlichen Kranken, nicht immer nachzukommen. In jedem Falle müssen grundsätzlich eine Aufnahme von vorne nach hinten und eine seitliche gemacht werden. Letztere ergänzt in hohem Maße den Gesamteindruck des Bruches, in vielen Fällen bringt sie ihn allein zur Darstellung.

Aus meinen angeführten Fällen wurde noch bei 12 Kranken die Röntgendiagnose: „Verdacht auf Kreuzbeinbruch" gestellt. Es handelt sich um Fälle, bei denen im Röntgenbilde eine auf Fissur oder Bruchlinie verdächtige Aufhellung erscheint, die jedoch nicht ganz sicher als Bruch gedeutet werden kann. Unfall und klinisches Bild entsprechen regelmäßig denen des Kreuzbeinbruches. Hier muß die unbedingte Forderung aufgestellt werden, daß in jedem Fall, in dem ein Bruch nicht ganz sicher ausgeschlossen werden kann, aus therapeutischen und prognostischen Gründen die klinische Diagnose entscheidend ist.

Ausheilungsvorgänge:

Da im Schrifttum sehr wenig über die positiven Ausheilungsvorgänge im Röntgenbild aufgezeichnet ist, will ich mich etwas ausführlicher damit befassen und eine Reihe der bei der Nachuntersuchung angefertigten Aufnahmen beschreiben.

F. F. (Fall II), Querbruch in Höhe des 5. K. W. Befund am 26. 1. 39, 4 Monate nach dem Unfall:

im Bild von vorne nach hinten ist, wie auf der ersten Aufnahme, nichts zu erkennen. Im seitlichen Bild zeigt sich der alte Bruch an der unveränderten Stellung der beiden Bruchstücke. Sie sind immer noch nicht durch Kallus verbunden und die Ränder zeichnen sich gleich scharf. Hinten ist die Konturunterbrechung durch geringe Kallusmassen überbrückt. Im ganzen sind kaum irgendwelche Ausheilungsvorgänge nachweisbar.

B. H. (Fall II), multipler Bruch des Kreuzbeins. Befund am 26. 1. 39, 9 Monate nach dem Unfall:

im Bild von vorne nach hinten ist der Bruch des 2. K. W. nicht mehr zu erkennen. Der Bruch durch die rechte Massa lateralis stellt sich in einer Verdichtungslinie dar, derjenige links, ist vom Wirbelkörper aus lateralwärts zur Hälfte durch Kallus ausgefüllt, dann bleibt er in seiner ganzen Breite offen. Seine Bruchränder sind dabei abgeglättet (Bild 2). Im seitlichen Bild ist der Bruch des 2. K. W. noch zu erkennen. Die Konturunterbrechung innen ist durch Kallus abgeglättet, der Bruchspalt ausgefüllt.

B. Ch. (Fall IV), Querbruch des 5. K. W. Befund am 28. 1. 39, 9½ Monate nach dem Unfall:

im seitlichen Bild sieht man, daß die Bruchränder abgeglättet sind. Zwischen dem schalenförmigen Knochenstück und den Bruchstücken hat sich nur ganz geringer Kallus gebildet. Der äußere Rand des Kreuzbeins ist in einheitlicher Linie wiederhergestellt; der früher beschriebene Bruchspalt, der zum Kreuzbein-Steißbein-Gelenk zieht, ist offen geblieben. Im ganzen findet sich verhältnismäßig geringe Kallusbildung.

R.F. (Fall V), Splitterbruch des Kreuzbein-Steißbeins. Befund am 27. 1. 39, 11 Monate nach dem Unfall:

das Bild von vorne nach hinten zeigt unveränderte Stellung der Bruchstücke. Einige von ihnen haben verwaschene Ausziehungen, die auf Kallusbildung schließen lassen (Bild 4). Die Infraktion im 4. K. W. ist nicht mehr zu sehen. Im seitlichen Bild erkennt man, daß der Abstand zwischen dem 4. und 5. K. W. gleichgroß geblieben ist; es bestehen aber geringe Kallusbrücken zwischen den beiden

Bruchstücken. Vom Steißbein ausgehend sieht man einen 3 cm langen, ½ cm breiten Verdichtungsstreifen, der nach unten dornartig ausläuft. Wahrscheinlich handelt es sich um die Verknöcherung eines abgerissenen Bandes, dessen Ursprung nicht festgestellt werden kann (Bild 5).

R. J. (Fall VI), Querbruch in Höhe des 2. K. W. Befund am 25. 1. 39, 1 Jahr nach dem Unfall:

im Bild von vorne nach hinten ist die Bruchlinie nur mehr an einer kleinen einspringenden Stufe am linken Kreuzbeinrand zu erkennen. Der Bruchspalt ist ausgefüllt. Durch den Bruch ist das 2. linke Kreuzbeinloch ungleichmäßiger geworden. Im seitlichen Bild ist die Konturunterbrechung jetzt durch Kallus ausgefüllt und geglättet. Dabei zieht sich die Zwischenwirbelscheibe durch den Kallus hindurch bis an den inneren Rand des Kreuzbeins (Bild 7). Der Bruch ist ausgeheilt.

M. J. (Fall I), Querbruch des 3. K. W. mit kleiner Absprengung der Spina iliaca ant. sup. sin. Befund am 24. 1. 39, 4½ Jahre nach dem Unfall:

im Bild von vorne nach hinten ist der Bruch noch andeutungsweise an einer Verdichtungslinie in der rechten Hälfte des Kreuzbeins zu erkennen. Die Absprengung hat sich abgerundet. Im seitlichen Bild zeigt sich der alte Bruch an einer vorspringenden, flachbuckligen Kallusbildung. Er ist ausgeheilt.

Die Ergebnisse zeigen, daß die Kallusbildung bei Kreuzbeinbrüchen verhältnismäßig gering ist, und zwar sowohl von periostalem, als auch von endostalem Kallus. Fissuren und feine Bruchlinien heilen gut mit endostalem Kallus und sind im Röntgenbild bald nicht mehr zu erkennen. Auch kleine Bruchspalten und Konturunterbrechungen werden leidlich ausgefüllt, Bruchränder geglättet. Klaffen die Bruchstücke weiter, so wird es mit der Kallusbildung schon schwierig. Manchmal werden schmale Kallusbrücken gebildet, oder ein Teil bleibt offen und der andere wird ausgefüllt, wie es sich so eindrucksvoll im Falle B. H. (Bild 2) zeigt. Manchmal sehen wir nach einem Jahr ein noch fast unverändertes Bild.

Die Ursache für die geringe Kallusbildung ist, wie auch LUDLOFF angibt, in dem spongiösen Bau des Kreuzbeins zu suchen.

Auf eines will ich noch hinweisen: im seitlichen Bild stellen sich die Kreuzbeinränder als feine Bogen und Vorsprünge neben den Wirbelkörpern dar. Diese treten bei späteren Aufnahmen etwas mehr oder weniger vor bzw. zurück, weil die Körperlage kaum ganz genau wieder so eingenommen werden kann, wie es beim ersten Bild der

Fall war. Auf diese Weise werden bei späteren Aufnahmen leicht Kallusbildungen vorgetäuscht, wo in Wirklichkeit keine sind. Es ist deshalb sehr ratsam, immer wieder Vergleiche mit den ersten Bildern und einem nebenliegenden Mazerationspräparat zu ziehen, um einem solchen Irrtum zu entgehen.

In vorliegender Arbeit habe ich versucht, in Auswertung meiner angeführten Fälle die Kenntnis der isolierten Kreuzbeinbrüche etwas zu erweitern und hoffe, zugleich einen Beitrag zu deren Studium geliefert zu haben.

Zum Schluß spreche ich Herrn Oberarzt Dr. Kohler für die freundliche Ueberlassung der ausgeführten Fälle meinen verbindlichsten Dank aus. Ferner danke ich Herrn Dr. Lob für die liebenswürdige Unterstützung bei der Arbeit.

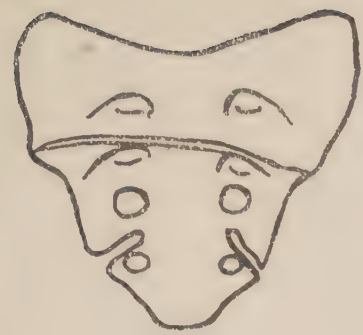

Bild 1

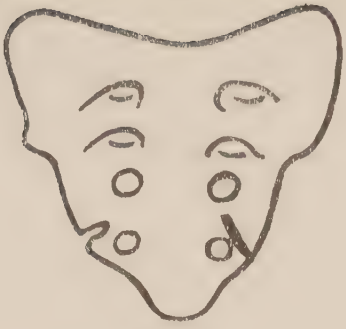

Bild 2

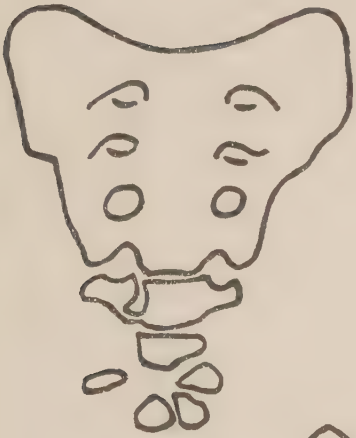

Bild 3

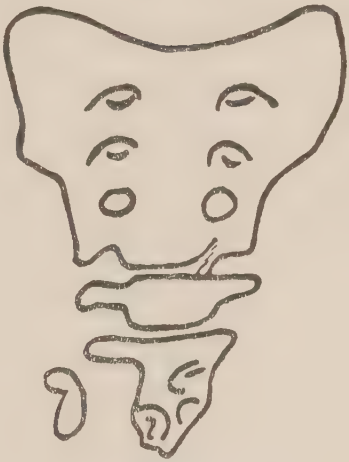

Bild 4

Bild 6

Bild 5

Bild 7

Schrifttum.

Barbette, Paul: Medizinische, chirurgische und anatomische Schriften. Lübeck und Leipzig 1700. S. 21.

Bardeleben, Adolf: Lehrbuch der Chirurgie u. Operationslehre. Bd. II, Berlin 1880.

Barsony Theodor u. *Schulhof Ödön:* Die Pars lateralis des Kreuzbeins im Röntgenbilde. Röntgenpraxis, 1932, Bd. IV, Heft 7, S. 293.

Bartels: Die Traumen der Harnblase. Arch. für klin. Chir. 1878, Band 22, S. 519 und 715.

Bentzon, P. G. K.: Fraktures of the sacrum. Acta chir. scandinav. 1928, Bd. 63, Heft 3, S. 281.

Bruns, Paul: Die Lehre von den Knochenbrüchen. Stuttgart 1886.

Carre-Küttner-Lexer: Handbuch der praktischen Chirurgie. 6. Aufl. Bd. IV.

Cholin: Ueber Beckenbrüche. Ref.: Zbl. Chir. 1902, Nr. 4, S. 120.

Crève, C.: Dissertatio inauguralis de fracturis ossium pelvis. Mains 1772.

David, nach Engel.

Drechsler, Oscar: Beitrag zur Geschichte und Kasuistik der Beckenfrakturen. Inaug.-Dissertation. Berlin 1890.

Drüner, L.: Ueber die Stereoröntgenographie und Stereogrammetrie des Beckens. Arch. f. klin. Chirurgie. 1919, Bd. 112, S. 883.

Engel, Erhard: Ueber eine seltene Form von isoliertem Vertikalbruch des Kreuzbeins, zugleich ein Beitrag zum Studium der isolierten Kreuzbeinfrakturen. Med. Diss. Berlin 1931.

Feuz, Jean: Ueber die isolierten Kreuzbeinbrüche. Zbl. Chir. 1929, Jahrgang 56, Nr. 23, S. 1416.

Finsterer, Hans: Ueber Beckenluxationen. Deutsche Zeitschr. für Chirurgie. 1911, Bd. 110, S. 191.

Gold, E.: Zur Frage und Prognose der Behandlung der Beckenbrüche im Bereich der Hüftpfannen. Wiener klin. Wochenschrift, 1929, Nr. 14.

Golebiewsky, nach Matti.

Hertwig, Fritz: Zur Casuistik der Beckenfrakturen. Inaug.-Diss. Greifswald 1898.

Herzog, Arnold: Zur Bewertung von Kreuzbeinfrakturen. Chir. 1932, Bd. IV, S. 111.

Hirst, Barton Cooke: A remarkable deformity of the pelvis, in consequence of fracture of the sacrum. The Boston medical and surgical journal. 1893, Bd. 128, S. 10.

Horwitz, nach Engel.

Iselin, Hans: Die Kreuzbeinwage. Beiträge z. klin. Chir. 1916, Bd. 102.

Jensen, Jörgen: Beckenbrüche. Arch. f. klin. Chir. Berlin 1913, Bd. 101, S. 305.
Katzenelson, M.: Ueber Frakturen des Beckenringes. Dtsch. Zeitschr. f. Chirurgie. 1895, Bd. 41, S. 473.
Kaufmann, C.: Verletzungen u. Krankheiten der männl. Harnröhre und des Penis. Deutsche Chirurgie. Stuttgart 1886. Lief. 50a.
Kaufmann, W.: Aufnahmetechnisches über 5. Lendenwirbel und Kreuzbein, sowie vorläufige Mitteilungen über exakt einblendbare Bucky-Fernaufnahmen. Röntgenpraxis 1933, Heft 7, S. 536.
Kusmin, W., nach Engel.
Ludloff, K.: „Kreuzbeinanatomie" (Vortrag). Ref.: Zbl. Chir. 1905, S. 830.
Verletzungen der Lendenwirbelsäule und des Kreuzbeins. Fortschr. a. d. Geb. d. Röntgenstrahlen. Hamburg 1905/06, Bd. 9, S. 175.
Die Röntgendiagnostik der Kreuzbeinverletzungen. Fortschr. a. d. Geb. d. Röntgenstrahlen. Hamburg 1906/07, Bd. 10, S. 273.
Ueber Vertikal- und Schrägbrüche des Kreuzbeins in der Nähe der Synchondrosis sacroiliaca. Beiträge z. klin. Chir. Tübingen 1907, Bd. 53, S. 161.
Malgaigne, J. F., nach Engel.
Mandler, Viktor: Zur Kasuistik der isolierten Kreuzbeinbrüche. Zbl. Chir. 1928, Bd. III, S. 2824.
Matti, H.: Die Kreuzbeinbrüche und ihre Behandlung. Berlin 1931.
Meyer, P.: Dtsch. Zeitschr. f. Chirurgie. 1916, Bd. 138.
Michaelis, Georg: Ueber Beckenfrakturen. Münch. med. Abhandlung. 1. Reihe, 1891, Heft 9.
Orator, Viktor: Dauerergebnisse bei Beckenfrakturen. Archiv f. klin. Chirurgie. Berlin 1923, Bd. 124, Heft 3, S. 387.
Salotti, Adelchi: Le fratture del Sacro. Arch. ital. di chir. 1927, Bd. 19, Heft 5, Seite 633.
Santorsola, D.: Frattura del sacro e del coccige. Riforma med. 1930 II, S. 1669.
Steinthal, C.: Die Chirurgie des knöchernen Beckens. Handbuch d. prakt. Chir. Stuttgart 1927, Bd. 4, Aufl. 6.
Stolper, P.: Die Beckenbrüche mit Bemerkungen über Harnröhren- und Harnblasenzerreißungen. Dtsch. Zeitschr. f. Chirurg. 1905, Bd. 77, S. 498.
Westerborn, Anders, nach Engel.

LEBENSLAUF

Am 8. Januar 1913 wurde ich als Sohn des im Weltkrieg gefallenen Friseurs Peter Schwemmlein in Nürnberg geboren. Dort bestand ich im April 1933 an der „Alten Oberrealschule" das Abitur. Mein medizinisches Studium begann ich im S.S. 1934 an der Universität Erlangen. Im S. S. 1935 unterbrach ich dieses durch Ableistung des Freiwilligen Arbeitsdienstes. Ein Semester studierte ich in Königsberg und vier Semester an der Universität München. Hier erhielt ich auf Grund der Kriegsverhältnisse im Oktober 1939 nach zehn medizinischen Semestern die Bestallung als Arzt.

Ruben Schwemmlein